Lane Medical Library

AUS DER UNIVERSITÄTS-AUGENKLINIK ZU GREIFSWALD.

BEITRAG

ZUR

ÄTIOLOGIE DER CORNEA-FIBROME.

INAUGURAL-DISSERTATION

ZUR

ERLANGUNG DER DOKTORWÜRDE

IN DER

MEDIZIN, CHIRURGIE UND GEBURTSHÜLFE,

WELCHE

NEBST BEIGEFÜGTEN THESEN

MIT ZUSTIMMUNG

DER HOHEN MEDIZINISCHEN FAKULTÄT

DER KÖNIGL. UNIVERSITÄT GREIFSWALD

AM 19. JANUAR 1898, MITTAGS 1 UHR

ÖFFENTLICH VERTEIDIGEN WIRD

KARL BERNHARD REISHAUS,

APPROB. ARZT AUS WOLLIN IN POMMERN.

OPPONENTEN:

1. DR. FRANZ MITTELSTAEDT, ASSISTENT AM PHARMAKOLOGISCHEN INSTITUT.
2. DR. MAX SCHULZ, CURSIST.

HAMBURG, LEOPOLD VOSS.

1898.

AUS DER UNIVERSITÄTS-AUGENKLINIK ZU GREIFSWALD.

BEITRAG

ZUR

ÄTIOLOGIE DER CORNEA-FIBROME.

INAUGURAL-DISSERTATION

ZUR

ERLANGUNG DER DOKTORWÜRDE

IN DER

MEDIZIN, CHIRURGIE UND GEBURTSHÜLFE,

WELCHE

NEBST BEIGEFÜGTEN THESEN

MIT ZUSTIMMUNG
DER HOHEN MEDIZINISCHEN FAKULTÄT

DER KÖNIGL. UNIVERSITÄT GREIFSWALD

AM 19. JANUAR 1898, MITTAGS 1 UHR

ÖFFENTLICH VERTEIDIGEN WIRD

KARL BERNHARD REISHAUS,

APPROB. ARZT AUS WOLLIN IN POMMERN.

OPPONENTEN:

1. Dr. FRANZ MITTELSTAEDT, ASSISTENT AM PHARMAKOLOGISCHEN INSTITUT.
2. Dr. MAX SCHULZ, CURSIST.

HAMBURG, LEOPOLD VOSS.

1898.

Druck der Verlagsanstalt und Druckerei A.-G. (vormals J. F. Richter) in Hamburg.

SEINEM VATER

IN DANKBARKEIT UND VEREHRUNG

GEWIDMET.

Digitized by the Internet Archive
in 2026

https://archive.org/details/IA40154003_0061

Beim Durchblättern der ophthalmologischen Litteratur stofsen wir auf eine grofse Reihe von Hornhauttumoren, deren Ursprung aber nur bei dem geringsten Teile in dem Hornhautgewebe selbst zu suchen ist. Meist handelt es sich um maligne Neubildungen, pigmentreiche Melanosarkome, welche vom Limbus aus in das Hornhautgewebe hineinwuchern und in die reichhaltige Sammlung der epibulbären Geschwülste einzureihen sind.

Im Jahre 1870 kannte man nach CLASSEN (*Arch. f. pathol. Anat.* L. S. 56) überhaupt nur zwei maligne Geschwulstarten der Hornhaut, das melanotische Sarkom und das Carcinom, welche regelmäfsig vom Limbus ihren Ausgang nahmen. Als Grund wurde angenommen, dafs das Epithel hier immer mehrere Schichten und an der Oberfläche zahlreiche Vertiefungen aufweist.

Unser in der Greifswalder Universitätsaugenklinik beobachtete Fall scheint mit den Fibromen die meiste Ähnlichkeit zu haben. Da die Zahl der in der Litteratur der Augenkrankheiten berichteten hierher gehörigen Fälle eine ungemein beschränkte ist, fällt es uns nicht schwer, dieselben kurz zum Vergleiche heranzuziehen und aus der Gesamtheit das klinische Bild des Fibroma corneae, soweit die geringe Zahl der bekannten Fälle es gestattet, zu entwickeln.

SILEX[1] exstirpierte bei einem 14jährigen Jungen, welcher im Alter von 4 Jahren eine langdauernde Augenentzündung durchgemacht hatte, nach deren Verlauf die Sehkraft erloschen war und das Auge eine einzige grofse Hornhautnarbe aufwies, eine rundliche derbe Geschwulst. Dieselbe nahm die Mitte der Hornhaut ein, mafs 8 : 4 mm und war von blafsrosa Aussehen. Bei der mikroskopischen Untersuchung fand ich unter normalem Epithel das Hornhautgewebe mit Herden kleinzelliger Infiltration und Blutgefäfsen durchsetzt.

BENSON berichtet von zwei Fibromen: In dem einen Falle handelt es sich um einen 72jährigen Patienten. Das Auge war seit Jahren infolge einer Verletzung glaukomatös degeneriert. Mikroskopisch fand sich das Bild eines Fibroma corneae: starke Verdickung des Hornhautstromas mit vereinzelten Gefäfsen. Das andere Fibrom[2] beobachtete er bei einem 19jährigen, sonst gesunden Mädchen in der Mitte der Hornhaut. Drei Jahre vorher hatte Patientin zuerst einen kleinen weifsen Fleck in ihrem Auge bemerkt. Im Laufe der Monate vergröfserte sich der kleine Tumor und erhob sich schliefslich nahezu um einen Millimeter über die Hornhautoberfläche. Unter demselben war normal durchsichtiges Hornhautgewebe nachweisbar. Die kleine Geschwulst war kreisrund und hatte 4 mm im Durchmesser. Über derselben war das Hornhautepithel intakt. Das Auge bot keine weiteren Entzündungserscheinungen. Mittelst eines Trepanes wurde die Neubildung entfernt, recidivierte jedoch nach drei Monaten in viereckiger Gestalt und geringerer Gröfse. Eine abermalige Abtragung war leider nicht von dem gewünschten Erfolge, da infolge Nachlässigkeit der Patientin Perforation eintrat.

Ein viertes Fibroma corneae beschreibt FALCHI[3] in der *Acad. Roy de Med. de Turin* 1884. Dasselbe war aus dem linken Auge eines 28jährigen Mannes entfernt. Die Geschwulst safs ganz in der Hornhautsubstanz und mafs 6—7 mm im

[1] *Jahresbericht für Ophthalmologie.* 1888. S. 298.
[2] *Jahresbericht für Ophthalmologie.* 1887. S. 338.
[3] *Jahresbericht für Ophthalmologie.* 1885. S. 252.

horizontalen und 3—4 mm im vertikalen Durchmesser. Zwischen dem unteren Rande der Geschwulst und dem Limbus corneae blieb noch ein freier feiner Hornhautstreifen. Der ovale, mit glatter Oberfläche versehene Tumor war blafsrosafarben. Zahlreiche feine Gefäfse zogen zu ihm hin. Die Hornhaut in der Umgebung war etwas ektatisch und getrübt. Die Entwickelung hatte 7 Monate gedauert. Die Abtragung bis auf die Descemetsche Membran liefs ein Leukom zurück. Seit fünf Jahren ist kein Recidiv aufgetreten. Mikroskopisch war der Tumor von einem mehrschichtigen Epithel überzogen, welches in den oberen Schichten teilweise myxomatös degeneriert war. Die Masse der Geschwulst bestand aus Bindegewebe, welches nach aufsen der Oberfläche parallel gelagert war, während es mehr in der Tiefe vertikal und zum Teil konzentrisch angeordnet war. Es bestand aus feinen Fasern mit spindelförmigen Zellen, die einen sehr markierten Kern hatten. Im Innern des Tumors fanden sich wenig Blutgefäfse.

Die nächsten drei hier kurz anzuführenden Fälle sind in der Litteratur als Myxofibrome bezeichnet worden. Wir finden sie in dem Aufsatze von Dr. JEAN MITWALSKY »*Sur les myxomes de la cornée*« gegenübergestellt.

ADLER veröffentlichte seinen Fall in der *Wien. med. Wochenschr.* 1871. Es handelte sich um eine Neubildung, welche mit einem Durchmesser von 2 mm etwas nach aufsen vom Zentrum der sonst normalen Hornhaut gelegen war. Die von WEDL angestellte mikroskopische Untersuchung ergab in den tiefsten Lagen der Geschwulst normale Hornhautlamellen. Am Rande der Hornhaut fanden sich sehr weite dünne Gefäfse, welche ihre mehr gerade verlaufenden Zweige durch die Geschwulst nach vorn sandten. Das Parenchym der Geschwulst bestand aus Bindegewebe mit zahlreichen cystischen Hohlräumen. Das Epithel über demselben war stark und zeigte deutliche Riffen.

Das von SIMON (*Centralbl f. prakt. Augenheilkde.*) beschriebene Myxofibrom entstand auf einer narbigen rechten Hornhaut eines 61jährigen Bauers, welche eines ausgedehnten

Ulcus wegen nach SAEMISCH gespalten war. Da sich spontan Schmerzen einstellten, die sich beim Druck auf den Bulbus noch steigerten, ward das Auge mit dem Tumor, dessen Natur makroskopisch nicht zu diagnosticieren war, enukleiert. Vom Limbus war der Tumor ringsherum durch Hornhautgewebe abgegrenzt, welches mit Ausnahme geringer Lockerung und Quellung und mäfsiger Rundzellenansammlung um die Gefäfse herum normal war. Die BOWMANNsche Membran war noch erhalten und das Epithel über dem Tumor angeblich stark verdickt, so dafs man bis 30 Zellenlagen zählen konnte. Die Geschwulst bestand aus dichtem, zellreichem Bindegewebe mit zahlreichen Blutgefäfsen. Nasalwärts waren unter einer kleinen Erhebung die Bindegewebsfibrillen fast ganz verschwunden und die spindel- und sternförmigen Zellen mit den Rundzellen in eine homogene mucinartige Masse eingebettet. Wegen dieser Bestandteile und wegen der Lage genau der alten Hornhautnarbe entsprechend bezeichnet SIMON seinen Fall als Narbenfibrom mit teilweiser myxomatöser Degeneration. Der Tumor von MITWALSKY schliefslich hatte die Gestalt eines gelappten Polypen, welcher mit einem 4 mm dicken Stiel der Mitte der Cornea einer Frau von 26 Jahren aufsafs. Das Auge war seit der Jugend infolge einer Keratitis scrophulosa erblindet. Die Oberfläche des Tumors war glatt und glänzend. Sein Wachstum betrug zwei Jahre. Auch bei dieser Geschwulst fand sich eine bedeutende Vaskularisation. Die myxomatöse Beschaffenheit trat in diesem Falle schon frühzeitig auch makroskopisch zu Tage in Gestalt von wasserhellen Bläschen, welche an der Spitze der Neubildung gelegen waren, hin und wieder platzten und ihren Inhalt entleerten.

Der in der Greifswalder Universitätsaugenklinik beobachtete Fall ist folgender: Patientin ist die 46jährige Arbeiterfrau Marie Sch. aus Grünberg i. d. U. M. Anamnestisch giebt sie an, als Kind viel an Augenentzündung gelitten zu haben. Vor mehr denn zwei Jahren habe sie eine kleine weifse Geschwulst am unteren linken Hornhautrande be-

merkt, welche ungemein langsam in das Pupillargebiet weiter wuchs.

Bei der Bestimmung der Sehschärfe fand sich:

L. E. S = $^1/_2$.

R. E. S = 1.

Auf dem rechten Auge ist, abgesehen von einer Conjunctivitis chronica mit papillärer Hypertrophie, alles normal. Links weisen die Lider einen spärlichen Cilienbesatz auf. Einige Wimpern schleifen auf der Hornhaut. Die Bindehaut zeigt den Zustand der chronischen Entzündung: sie ist leicht geschwollen und gerötet. Die Papillen treten deutlich hervor. Die Conjunctiva bulbi zeigt in ihrer unteren Hälfte ciliare Injektion vorwiegend der gröberen Ciliargefäfse, die zu einem linsengrofsen, blafsroten Tumor hinziehen. Die kleine Geschwulst reicht von der Mitte des unteren Cornealquadranten bis zum unteren Limbus conjunctivae. Sie ist unverschieblich, von derber Konsistenz und von zahlreichen Gefäfsen durchzogen, welche zum Teil die direkte Fortsetzung der Bindehautgefäfse bilden. Während der ganzen Entwickelungszeit haben keine Schmerzen im Auge bestanden.

In Kokainanästhesie wird am 20. I. 97 der Tumor mit einem Linearmesser excidiert und die Basalfläche kauterisiert. Makroskopisch wird die Diagnose auf Fibroma corneae sinistrae gestellt.

Frau Sch. schreibt mir am 6. XI. 97, dafs ihr linkes Auge nach der Operation »ganz gesund« geworden und jetzt besser als das rechte Auge sei. Von einem neuen Wachsen sei keine Rede.

Auf meine Bitte um ein Thema zur Doktordissertation war mein hochverehrter Lehrer, Herr Prof. Dr. SCHIRMER, so liebenswürdig, mir den vorstehenden Fall zu überweisen und das in Alkohol liegende seltene kleine Präparat zur mikroskopischen Untersuchung einzuhändigen. Ich sage ihm hierfür und für die freundliche Unterstützung bei Anfertigung dieser Arbeit meinen ehrerbietigsten Dank.

Der genügend in Alkohol gehärtete Tumor wird in

Celloidin eingebettet und samt demselben nochmals 3 × 24 Stunden in 75 % Alkohol gelegt. Die Mikrotomschnitte werden in Dicke von 10, 15 und 25 μ gewonnen. Zunächst werden einige Schnitte mit Hämatoxylin unter Gegenfärbung mit Eosin, einige mit Lithionkarmin gefärbt. Bei der schwachen Vergrößerung zeigt sich nun, daß das Epithel überall erhalten ist; an einigen Stellen ist dasselbe wahrscheinlich infolge Zerrung mit der Pinzette bei der Operation etwas lädiert, denn es finden sich in der Umgebung keine stärkeren entzündlichen Veränderungen, wie sie bei einem Defekt des Epithels an der Hornhaut des Lebenden regelmäßig eintreten. An manchen Stellen ist das Epithel dünner denn an anderen; es finden sich hier nur 4—5 Epithellagen übereinander, während sich sonst 8—10 Lagen zählen lassen. An den Rändern des Schnittes finden sich allerdings dickere Lagen von Epithel; die Verdickung ist jedoch nur eine scheinbare, indem hier die Ränder des Stückes umgeschlagen sind und auf diese Weise Schrägschnitte durch das Hornhautepithel veranlaßt haben. Das Hornhautgewebe selbst zeigt in verschiedenen Teilen des Schnittes verschiedenes Aussehen, indem vielfach kernreiche Stellen mit kernarmen abwechseln. Bei genauerem Zusehen stellt sich heraus, daß die Kernanhäufungen zu den im Gewebe vorhandenen Blutgefäßen in Beziehung stehen, insofern als sich dieselben in der Umgebung derselben regelmäßig in stärkerem Maße vorfinden. In den Teilen, wo die Kerne spärlicher verstreut liegen, zeigt sich eine regelmäßige Anordnung des Faserverlaufs: man findet eine lamelläre Schichtung des Bindegewebes, welche mit dem Hornhautgewebe eine starke Ähnlichkeit hat. Doch unterscheiden sich auch die kernarmen Stellen des Gewebes von dem Gewebe der normalen Hornhaut dadurch, daß auch hier noch bedeutend mehr Zellen und Kerne anzutreffen sind denn in der ruhenden Cornea.

Bei der Betrachtung mit der stärkeren Vergrößerung zeigt sich, daß die Kerne im großen und ganzen dem Typus der endothelialen Kerne folgen; bei den meisten von ihnen

ist deutlich eine Kernmembran und ein Kerngerüst mit einem oder mehreren Kernkörperchen erkennbar. An den Stellen, wo die Kerne in Gruppen in der Umgebung der Gefäfse liegen, sieht man zwischen diesen endotheloiden Zellkernen vereinzelte, welche sich durch stärkere Tinktion und geringere Ausdehnung von den anderen unterscheiden und wohl mit Recht als Wanderzellen gedeutet werden. Von einem Zellleib ist bei diesen letzteren so gut wie nichts erkennbar; hingegen sind die Kerne von einem mehr oder minder breiten Saume körnigen Protoplasmas, der vielfach eine stern- oder spindelförmige Figur angenommen hat, umgeben. Die Intercellularsubstanz ist von mehr oder minder dicken Bindegewebsbündeln gebildet, die noch vielfach eine fibrilläre Streifung erkennen lassen. An einigen Stellen erscheint sie bedeutend zarter; es treten sehr feine kleine Fibrillen in einer leicht körnigen Zwischensubstanz hervor. Es erinnern diese Zellen sehr stark an das Aussehen von Schleimgewebe. Bei der Untersuchung des Epithels mit starker Vergröfserung weist dasselbe weiter keine Abnormitäten auf: die einzelnen Epithellagen treten deutlich hervor, und die einzelnen Epithelzellen mit ihren charakteristischen Riffen und der sie umgebenden homogenen Kittsubstanz sind leicht zu erkennen. In der letzteren fallen wiederum einzelne Zellen durch ihre stärkere Tinktion des Kernes auf. Ich bin überzeugt, dafs wir es auch hier mit Wanderzellen zu thun haben.

Bei der Anwendung der Ölimmersion wird das Bild ein noch klareres, und vor allem tritt die Hornhautsubstanz mit ihrer feinen fibrillären Streifung vorzüglich zu Tage.

Es zeigt sich hiernach, dafs der Tumor, denn um einen solchen handelte es sich doch nach dem klinischen Bilde, histologisch zu den Bindegewebsgeschwülsten zu zählen ist. Auffällig daran ist nur einzig und allein die herdweise Anhäufung von Zellen um die Blutgefäfse herum und vor allem auch die Durchsetzung des über diese Teile hinwegziehenden Epithels mit Wanderzellen. Es legt dies Verhalten die Vermutung nahe, ob nicht diese kleine Geschwulst als das Pro-

dukt einer chronisch proliferierenden Entzündung aufzufassen sei, einer Entzündung, welche vielleicht auf dauernd wirkende Reize zurückzuführen sei. Der häufigste Erreger ist, wenn wir von dem syphilitischen Virus absehen, der Tuberkelbacillus; und um ganz sicher zu gehen, dafs in dem vorliegenden Falle nicht auch eine etwas ungewöhnliche Form der Tuberkulose der Cornea bestände, wird trotz des Fehlens von typischen Tuberkelknötchen, trotz des Fehlens von typischen Käseherden die spezifische Färbung auf Tuberkelbazillen vorgenommen (Anilinfuchsin, Entfärben in Säure und Nachfärben im wässerigem Methylenblau). Wie zu erwarten war, fällt diese Untersuchung negativ aus. Es treten aber bei dieser Färbung eine grofse Anzahl von grobkörnigen Zellen auf, von sogenannten Mastzellen, welche sich ebenfalls häufig in der Umgebung chronischer Entzündungsherde vorfinden. Diese Mastzellen treten auch bei der Färbung mit Anilinsafranin sehr deutlich in die Erscheinung. Bei der Anwendung der letzten Färbung, wie bei der Anwendung des Methylenblaues fallen nun im Gewebe verstreut kleine runde Kügelchen auf, welche etwa die Gröfse eines roten Blutkörperchens haben und von den Kernen durch ihre homogene Beschaffenheit und ihr eigentümliches Leuchten absolut verschieden sind. Diese Gebilde erscheinen so fremdartig, dafs der Gedanke, es könne sich um Parasiten handeln, nicht von der Hand zu weisen ist.

Da bei der Feststellung dieses Befundes leider nur bereits gehärtetes Material vorliegt, so läfst sich der strikte Nachweis, dafs die fraglichen Gebilde Parasiten sind, nicht mehr mit Sicherheit durch die Kultur erbringen. Auch das von Busse sehr empfohlene Verfahren, selbst die bereits gehärteten Schnitte durch Natronlauge aufzuhellen und so die Parasiten zur Anschauung zu bringen, läfst sich wegen der Einbettung der Schnitte in Celloidin nicht anwenden. Wohl aber wird die von Busse angegebene specifische Färbung[1] mit Erfolg an-

[1] Cf. Dr. Otto Busse: *Die Hefen als Krankheitserreger*. S. 19. Färbung: der Kerne in Hämatoxylinalaun 15 Minuten; Abspülen: in Wasser;

gewandt. Hierbei treten im Gegensatz zu den blaugefärbten Kernen die in Frage stehenden Körperchen deutlich als leuchtend rot gefärbte Kugeln hervor (cf. Fig. 5). Es sei hierbei bemerkt, dafs auch die Mastzellen, wie wir BUSSE bestätigen können, durch diese Färbung zur Anschauung gebracht werden, indem sich die Granula derselben gleichfalls leuchtend rot färben (cf. Fig. 4). Die fraglichen Körperchen liegen fast ausnahmslos innerhalb der Zellleiber, nur in ganz vereinzelten Fällen auch innerhalb der Kerne. Für gewöhnlich liegen sie einzeln, seltener in Gruppen zu zweien und dreien. Ihre Gröfse ist nicht ganz konstant, wie sich auch aus der vorzüglichen Zeichnung, welche mir Herr cand. med. BETHE in liebenswürdiger Weise angefertigt hat, deutlich ergiebt. Vielfach trifft man kleinere Kügelchen den gröfseren knospenartig angelagert, wie wir das von den Sprofsverbänden der Hefen ja kennen. Charakteristisch ist, was auch in den BUSSEschen Arbeiten wiederholt hervorgehoben wird, dafs diese Körperchen von der Umgebung vielfach durch eine hellere Zone getrennt sind. Die Kügelchen finden sich sowohl im zellarmen, wie im zellreichen Teile des Corneagewebes, wie auch in den Epithelien. Die Bilder entsprechen auch ganz den Abbildungen, welche PFEIFER in der *Zeitschrift für Hygiene* von der mit Vaccine behandelten Cornea giebt.

Epikrise:

Aus der Beschreibung geht hervor, dafs die Gewebswucherung nicht auf die Wirkung von Tuberkelbacillen zurückzuführen ist. Es fragt sich nun, was für die Ätiologie in Anspruch genommen werden kann. Jedermann, welcher die Litteratur über die Ätiologie der Geschwülste in den letzten Jahren nur einigermafsen verfolgt hat, wird zur Genüge wissen, dafs gerade solche Zelleinschlüsse, wie die hier beschriebenen,

---

Färben: in einer sehr verdünnten Lösung von Karbolfuchsin 30 Minuten bis 24 Stunden; Entfärben: 15 Sekunden bis 1 Minute in 95%, dann absolutem Alkohol. Xylol. Canadabalsam.

vielfach als die Erreger der bösartigen und harmlosen Tumoren ausgegeben worden sind. Die Litteratur über diesen Gegenstand ist so ungehener grofs, dafs wir uns versagen müssen, hierauf näher einzugehen.[1] Wenn man bis zum Jahre 1894 darüber streiten konnte, einzig und allein, ob diese fraglichen Zelleinschlüsse Kerne oder Kerndegenerationen oder ob sie Protozoën seien, so ist diese Frage jetzt in eine neue Entwickelungsperiode eingetreten, nachdem BUSSE und nach ihm eine ganze Reihe von anderen Forschern den Beweis erbracht haben, dafs pathogene Blastomyceten im menschlichen und tierischen Gewebe die vielumstrittenen Formen annehmen können, und dafs alle die Figuren, welche als Beweise entweder für die Protozoënnatur dieser Zelleinschlüsse oder für ihre Abstammung von degeneriertem Gewebe angesehen wurden, ebenso durch die in höchst mannigfaltiger Weise ihre Gestalt verändernden Hefepilze erzeugt werden können.

Wie auch aus meiner Beschreibung hervorgeht, neige ich der Ansicht zu, dafs die Gebilde in dem vorliegenden Falle ebenfalls Hefen und vielleicht die Veranlassung dieser chronischen Wucherung sind. Ich bin mir wohl bewufst, dafs ich einen absolut zwingenden Beweis hierfür nicht erbracht habe, weil ja keine Kultur, die allein ausschlaggebend ist, die Hefennatur erwiesen hat. Trotzdem bin ich geneigt, diese Gebilde für Hefen anzusehen, weil BUSSE sie mit einer gewissen Regelmäfsigkeit in manchen analogen chronischen Entzündungsherden, besonders den Wucherungen der Nasenschleimhaut mit Sicherheit nachgewiesen hat und die Meinung

[1] Zu nennen sind: BRAITHWAITE, On the microorganisme of cancer. *The Lancet.* 1895.

CORSELLI und FRISCO, Pathogene Blastomyceten beim Menschen. Beiträge zur Ätiologie der bösartigen Geschwülste. *Centralbl. f. Bakteriol. u. Parasitenkde.* 1895. Bd. 18.

MAX KAHANE, Ebendaselbst.

RONCALI, Ebendaselbst.

SANFELICE, *Centralbl. f. Bakteriol. u. Parasitenkde.* Bd. 17.

WEISS, *Über Karcinomparasitismus.* Wien 1894.

vertritt, dafs diese Hefen als die Erreger dieser chronischen Bindegewebswucherungen anzusehen seien.

Auch der ganze klinische Verlauf entspricht unserer Auffassung. Die sogenannten Cornea-Fibrome, welche wir im Beginne unserer Arbeit kurz referierten, brauchten sämtlich zu ihrer Entwickelung eine lange Zeit, und trotzdem war ihre Gröfse eine minimale. Hieraus glaube ich ersehen zu können, dafs die Reize, welche auf das Gewebe einwirkten, ungemein feiner und trotzdem konstanter Natur gewesen sind. Die Wirkung der Tuberkelbacillen können wir in den meisten dieser Fälle mit Sicherheit ausschliefsen. Das Vorkommen der hefeähnlichen Gebilde in unserem Falle legt uns nun beim Forschen nach der Ätiologie die Frage nahe, ob nicht auch in jenen die unvollkommene Färbetechnik die Veranlassung gewesen ist, dafs diese charakteristischen Kügelchen haben übersehen werden können, und ob nicht die Entstehung auch dieser Fibrome auf die Einwirkung der Hefen zurückzuführen ist. Nach dem, was wir bisher über die Wirkung der pathogenen Hefen wissen, wirkt der durch sie ausgeübte Reiz weit langsamer und weniger energisch auf die Gewebe ein, als es die pathogenen Spaltpilze thun. Ein solches Verhalten mufs in dem vorliegenden Falle gerade verlangt werden, da sich die reaktive Entzündung in so erstaunlich engen Grenzen hält. Es findet sich nur eine unbedeutende Conjunctivitis, pericorneale Injektion und Vaskularisation des kleinen, von den Hefen als Nährboden in Anspruch genommenen Hornhautgebietes. Gleichzeitig mit der starken Wanderzellenansammlung um die Gefäfse tritt eine Wucherung des Hornhautstromas auf, welche eine Vorwölbung dieses Gebietes veranlafst und damit das typische Bild eines Hornhautfibroms abgiebt. Wir sind hiermit der Ätiologie des morphologisch so einfachen Fibroms nähergetreten. Den Beweis, dafs wirklich die in Frage stehenden Kügelchen pathogene Hefen und damit die Ursache der Entstehung des Fibroms sind, habe ich leider nicht antreten können. Ich hoffe aber, dafs der Hinweis bei künftigen Untersuchungen ein Fingerzeig sein

wird, zunächst die frischen Präparate zu untersuchen und beim Vorkommen dieser Körperchen durch Kulturen ihre Identität mit pathogenen Hefen zu erweisen.

Am Schlusse meiner Arbeit sage ich Herrn Dr. BUSSE für seine freundlichen Ratschläge und Fingerzeige bei der Abfassung dieser Abhandlung, sowie für die liebenswürdige Unterstützung bei der mikroskopischen Untersuchung meinen aufrichtigsten Dank.

Beschreibung der Tafel.

Die Abbildung stellt einen Schnitt durch unser Fibrom dar. Derselbe ist nach Busse gefärbt. (Ölimmersion.)

No. 1. Epithel.
No. 2. Hornhautgrundsubstanz.
No. 3. Blutgefäfs.
No. 4. Mastzellen.
No. 5. Hefen (?) oder Protozoen (?).
No. 6. Wanderzellen.

Thesen.

I.

Die Identität jener eigentümlichen Zelleinschlüsse, welche wir in den verschiedenen Geschwulstarten antreffen, mit pathogenen Hefen läfst sich nur durch die Kultur beweisen.

II.

Frische Luft ist das beste Heilmittel gegen Keuchhusten.

III.

Die Wiederbelebungsversuche bei den in Chloroformnarkose Verstorbenen dürfen nicht vor Ablauf einer halben Stunde nach dem letzten Atemzuge eingestellt werden.

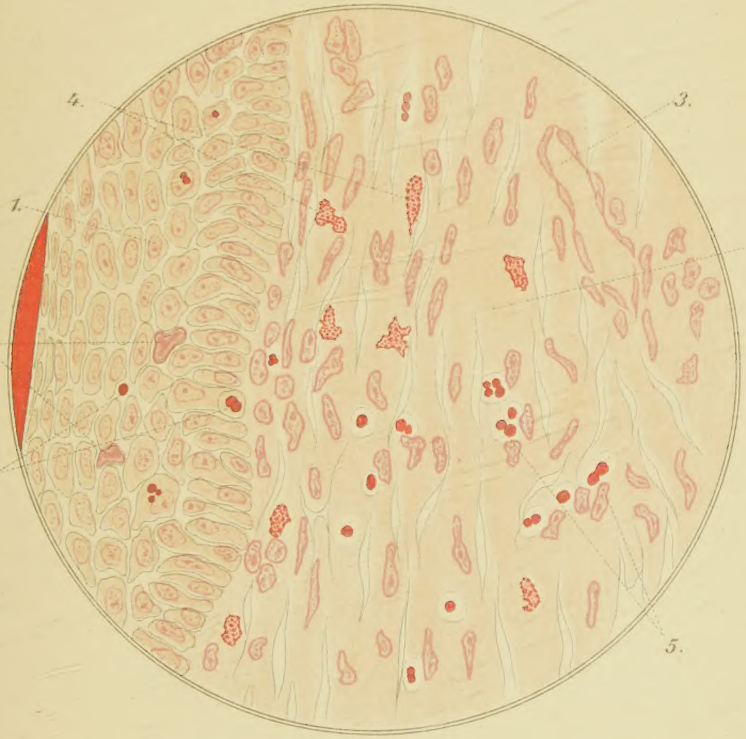

Leishaus, del.

Lith. Anst. Julius Klinkhardt Leipzig

Verlag von Leopold Voss in Hamburg (und Leipzig).